Средства ухода за ранами

Метод влажного заживления

Метод влажного заживления

В 1962 году Джорж Винтре (George Winter), проводя исследования на различных ранах у свиней, обнаружил, что раны, в которых создавались влажные условия, заживали в два раза быстрее, чем раны, подвергавшиеся высушиванию, на поверхности которых образовывался струп

В 1963 C.D. Hinman и H. Maibach подтвердили эффективность влажного заживления на людях

Влажное заживление может быть обеспечено с помощью непроницаемых или полупроницаемых повязок

Преимущества метода влажного заживления

- Влажная среда необходима для активизации факторов роста и энзимов, которые способствуют аутолизу (очищению) и заживлению
- Степень инфицирования при влаж заживлении гораздо меньше, чем при сухом. Размножение бактерий происходит интенсивней в отмершей и сухой ткани
- Поддерживая в ране влажную среду, влажные повязки позволяют сохранит околораневую поверхностькожи сухой.
- Влажные повязки гораздо легче менять, при этом не происходит травмирования свежих грануляций и молодого эпителия

Руководство

при выборе средств

ухода за ранами

Выбор повязки

Выбор раневой повязки зависит от следующих факторов:

- Этиология раны
- Степень повреждения
- Площадь и глубина раны
- Микробный пейзаж
- Стадия раневого процесса
- Интенсивность экссудации
- Локализация раны
- Состояние поверхности кожи вокруг раны

Стадии раневого процесса

Независимо от причины и типа ран, в них происходят одни и те же биохимические и клеточные процессы

В ране любого типа раневой процесс протекает через 5 стадий:

1. Гемостаз

2. Воспаление

3. Пролиферация

4. Реэпителизация

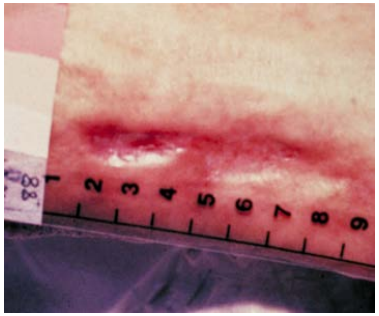

5. Реорганизация

Задачи раневых повязок

Экссудация:

- Абсорбция избыточного экссудата
- Очищение (аутолиз)
- Создание условий для влажного заживления

Грануляция:

- Защита грануляционной ткани
- Создание условий для влажного заживления
- Абсорбция экссудата

Эпителизация:

- Защита молодого эпителия
- Создание условий для влажного заживления

Лечение ран

Схема подбора перевязочного материала, в соответствии со стадией раневого процесса и уровнем экссудации

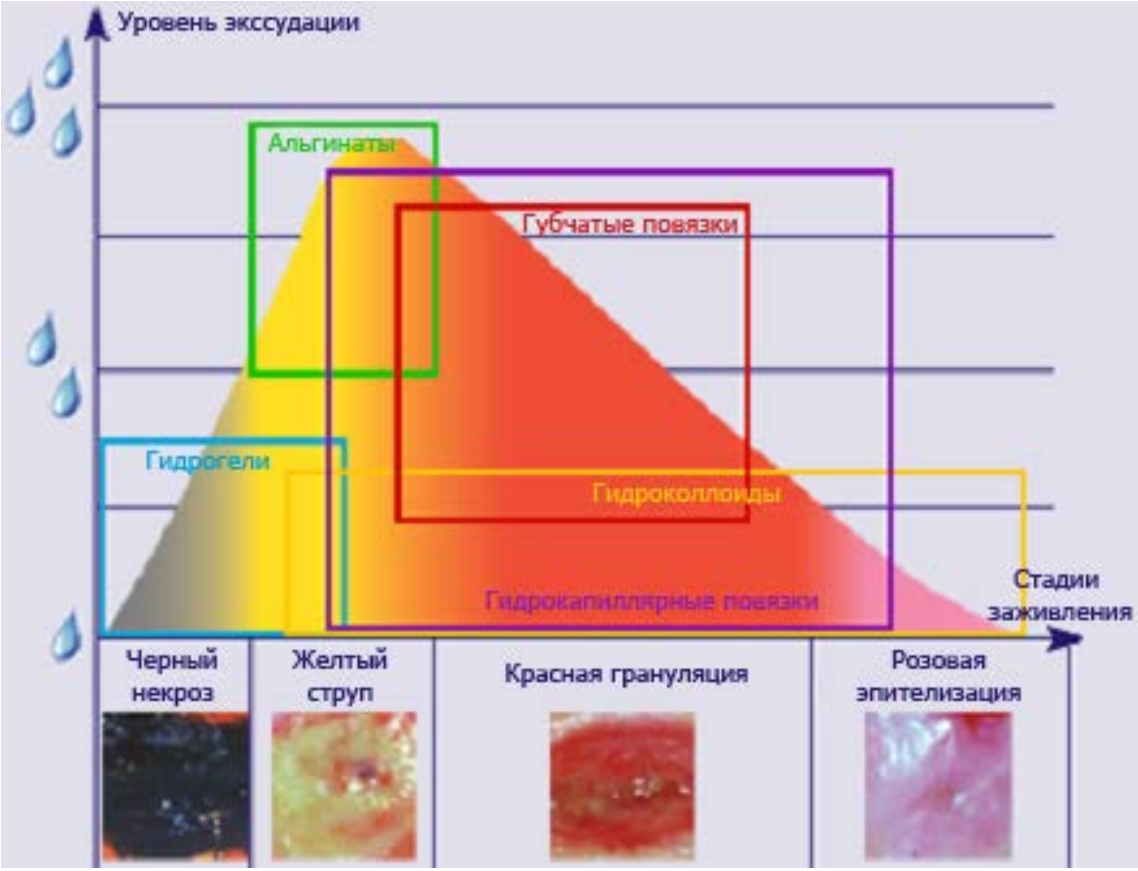

Purilon гель

- Применяется для сухих и влажных некротических ран, смешанных ран с участками некротической и грануляционной тканью
- Очищает рану от некротической ткани и струпа
- Абсорбирует растворенную некротическую ткань и струп, раневой экссудат
- Создает и поддерживает в ране влажную среду
- Обладает высокими когезивными свойствами: не растекается
- Требует применения вторичной повязки, выбор которой зависит от степени экссудации

Состав: очищенная вода (90%), натрийкарбоксиметилл-целлюлоза, альгинат кальция

SeaSorb Альгинатные повязки

Неадгезивные повязки в виде пластин и лент (для тампонирования раневых полостей)

•Применяются для ран с сильной и умеренной экссудацией

•При контакте альгинатов с раневым экссудатом происходит ионообмен, ионы Ca в повязке обмениваются на ионы Na в экссудате ⇒ волокна альгината набухают и частично растворяются, формируя мягкий защитный гель, создающий условия влажной среды

•Обладают высокими сорбционными и когезивными свойствами. Полностью удаляется из раны

•Требуют фиксации вторичной повязкой.

Состав: альгинат кальция,КМЦ
В повязках используется натуральный полисахарид, вырабатываемый из бурых водорослей

Biatain Губчатые повязки



Губчатая повязка на основе 3-мерного полимерного материала – вспененного полиуретана

Благодаря пористой структуре, способны впитывать и удерживать большое количество экссудата

- Губчатые повязки, неадгезивные и адгезивные (повязи на пятки, локти, крестец и т.д.)
- Неадгезивные повязки можно разрезать для придания им различной формы, требуют дополнительной фиксации
- Применяются для лечения ран с сильной экссудацией на стадии очищения и грануляции
- Поддерживают в ране влажную среду
- Имеют цветовую индикацию смены повязки
- Применяются с порошком, пастой, при компрессионной терапии

Comfeel Plus Гидроколлоидные повязки

Содержат альгинат кальция, КМЦ
При впитывании раневого экссудата гидроколлоиды формируют гель

Используются для ран с умеренной и сильной степенью экссудации на стадиях очищения и грануляции

•Цветовая индикация смены повязки

•Шкала для определения размера раны

•Полупроводящая наружная пленка, регулирующая испарение в зависимости от уровня экссудата

•Истонченные края

•Могут применяться как вторичная повязка в комбинации с гидрогелями, пастой и порошком

Comfeel Plus Контурные повязки

Содержат альгинат кальция, КМЦ
При впитывании раневого экссудата гидроколлоиды формируют гель

- Используются для ран с умеренной и сильной степенью экссудации на стадиях очищения и грануляции
- Цветовая индикация смены повязки
- Шкала для определения размера раны
- Полупроводящая наружная пленка, регулирующая испарение в зависимости от уровня экссудата
- Истонченные края
- Могут применяться как вторичная повязка в комбинации с гидрогелями, пастой и порошком

Comfeel Plus Прозрачные гидроколлоидные повязки



Содержат альгинат кальция, КМЦ

- Используются для ран со слабой степенью экссудации на стадии эпитализации
- Цветовая индикация смены повязки
- Шкала для определения размера раны
- Полупроводящая наружная пленка, регулирующая испарение в зависимости от уровня экссудата
- Повязки можно резать

Biatain Ag Губчатые повязки с серебром

Лечение некоторых хронических язв требует антибактериальной терапии. Это можно осуществить с помощью повязок с антибактериальными компонентами

Из-за роста бактериальной резистентности к антибиотикам использование таких повязок абсолютно необходимо

Поэтому такие антибактериальные субстанции, как серебро, находят все большее применение

Класификация по етиологии

Язвы голени

Диабетические язвы

Пролежни

Лечение венозных язв голени

1) Лечение язв с помощью повязок для влажного заживления

2) Отмена пагубного воздействия венозной гипертензии:

- компрессионная терапия
- возвышенное положение ног, покой
- упражнения

3) Хирургическое лечение проявлений варикозной болезни

Язва с некрозом и грануляцией

Язва поверхностная с умеренной экссудацией

Язва с сильным уровнем экссудации

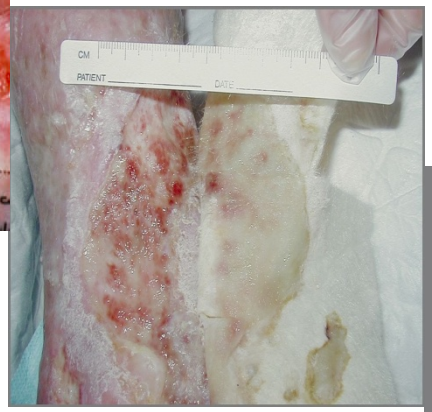

Язва с умеренным уровнем экссудации



Инфицированная язва

Язва на стадии эпитализации

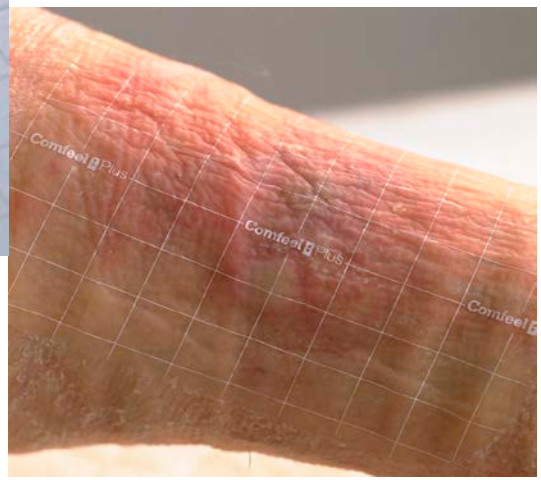

Синдром диабетической стопы (СДС)

Одно из самых серьезных осложнений диабета

Возникает у 15 % людей, страдающих диабетом

В 14-24 % случаев заболевание приводит к ампутации конечности

При своевременном и эффективном лечении частоту ампутаций удается снизить на 50 %

Диабетической стопы стадии раневого процесса

Стадия 0

Стадия 1
Поверхностная язва

Стадия 2
Язва

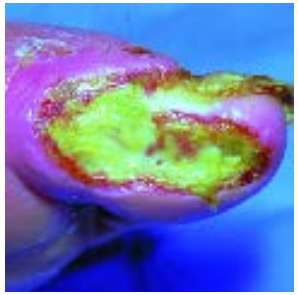

Стадия 3
Язва, обнажение кости

Стадия 4
Гангрена

Некроз с сильной экссудацией

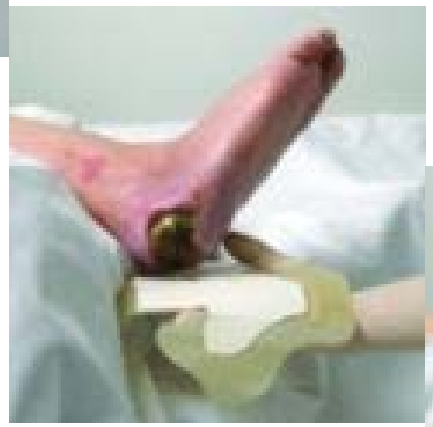

Некроз сухой

Диабетическая язва с умеренной экссудацией (грануляция)

Диабетическая язва со слабой (умеренной) экссудацией (грануляция)

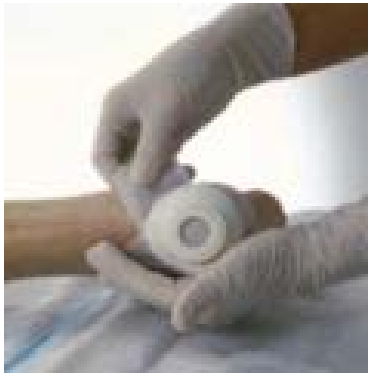

Пролежни

Точных данных о частоте заболеваемости нет. Все опубликованные данные являются приблизительными.

Затраты на лечение пациентов с пролежнями значительны, в основном из-за длительности госпитализации

Пациенты риска

Пациенты с ограниченной подвижностью:

- спинальные повреждения
- бессознательное состояние
- параличи
- обширный склероз
- старческий возраст
- ослабленный организм
- послеоперационный период
- переломы

Пациенты с нарушениями периферической циркуляции крови:

- диабет
- сердечно-сосудистая недостаточность
- почечная недостаточность

Дистрофия

Пациенты страдающие недержанием кала и мочи

Причина образования пролежней

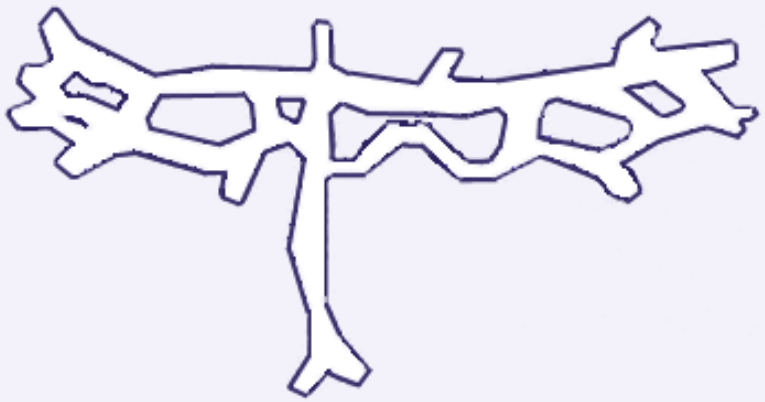

Кровеносные сосуды

Пролежень – это местное повреждение целостности кожи и подлежащих тканей, вызываемое давлением и/или трением

Локализация пролежней

Пролежни возникают в местах костных выступов

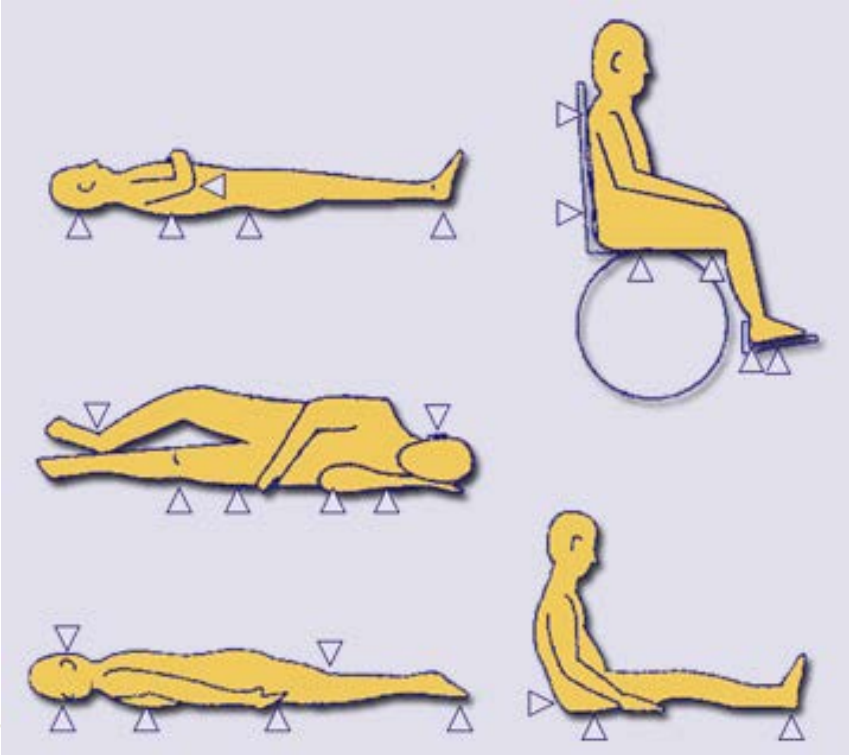

Наиболее часто подвержены:

- крестец
- пятки
- седалищные кости
- вертел

Пролежень: Степени

1

2

3

4

Пролежень с некрозом

Пролежень с глубокой полостью

Пролежень поверхностный

Пролежень поверхностный

Стадии заживления

Предупреждения

- При лечении инфицированных ран повязки используются под пристальным контролем врача
- Повязки необходимо выбирать в соответствии со стадией раневого процесса, уровнем экссудации, размером раны, степенью повреждения и локализацией раны
- При смене гидроколлоидных повязок часто гель выглядит как гной - это набухшие гидроколлоиды
- Purilon *гель* очищает рану от некротических участков, при этом рана может выглядеть больше своего изначального размера - это нормальный процесс очищения
- При лечении диабетических язв не следует использовать повязки с адгезивным краем